Krankengymnastische Behandlung von Patienten mit operativ versteifter Skoliose

Ch. Lehnert-Schroth

Zeitschrift für Physiotherapeuten (Krankengymnastik) Nr. 2, 1996, Richard Pflaum Verlag München

Zusammenfassung

Patienten nach einer Wirbelsäulenversteifungs-Operation meinen, daß sie nun keine krankengymnastischen Übungen mehr brauchten. Oft ist das ein Irrtum, denn der nichtfusionierte Wirbelsäulenabschnitt und die dazugehörigen Rumpfabschnitte können bei ungünstiger Haltung bzw. Bewegung wieder in das Skoliosemuster abgleiten. Deshalb ist es wichtig, daß Patienten spezifische Übungen lernen, die die Haltung korrigieren und ihnen korrigierte Stabilität unter- und oberhalb der Fusionsstrecke bieten…

Schlüsselwörter: Skoliose - operative Versteifung der Wirbelsäule - Übungsprogramm

Einleitung

Skoliosepatienten mit einer Spondylodese glauben oft, ohne ein krankengymnastisches Übungsprogramm auszukommen. Dies ist jedoch nicht uneingeschränkt richtig. Unterhalb und oberhalb der Fusionsstrecke sind bewegliche Wirbelsäulenabschnitte, die oft überlastet werden. Das kann zu Schmerzbeschwerden führen. Natürlich darf der versteifte WS-Abschnitt nicht mobilisiert werden, um das Implantat nicht zu lockern. Trotzdem ist es nötig, Übungen zur Haltungskorrektur durchzuführen, um die nichtfusionierten WS-Abschnitte zu stabilisieren.

Nach Spondylodese ist ein Korrekturverlust möglich, der sich durch zweckmäßige Übungen zum großen Teil auffangen läßt. Im Bewußtsein operierter Patienten bestehen die skoliotischen Haltungs- und Bewegungsmuster weiter. Sie sind nicht plötzlich mit der Operation korrigiert. Sie wirken weiter auf die Rumpfstatik, wenn sie nicht durch eine spezifische Haltungsschulung verändert werden. Korrekturverluste sind in einigen Fällen auch diesem Umstand zuzuschreiben.

Vor einer krankengymnastischen Behandlung sind folgende Fragen zu klären:
- Wie groß ist die Fusionsstrecke und damit die Beweglichkeit?
- Ist die Spondylodese übungs- und belastungsstabil?
- Bestehen Schmerzen – wenn ja, aus welchen Gründen?
- Bestehen Einschränkungen seitens der Herz-Kreislauf-Funktion?
- Bestehen Beeinträchtigungen der Atmung (Vitalkapazität - Rippenbeweglichkeit)?
- Erkennt der Patient die Tragweite seines Handeln beziehungsweise Nichthandelns?
- Ist er motiviert, auch n a c h der Spondylodese-Operation etwas für sich zu tun?
- Welchen Beruf übt der Patient aus?

Berücksichtigt werden muss auch, daß individuelle Neigungen und Gewohnheiten die krankengymnastische Behandlung beeinflussen. Ein bewegungsfreudiger Patient muß oft in seinen Bewegungen gebremst werden, andere müssen ermuntert werden, etwas für sich zu tun.

Das oberste Gebot aber ist und bleibt: Nicht schaden!

Behandlungsziele

Die Behandlungsziele leiten sich aus den Befunden ab. Es ist also ein individueller Befund zu erheben, welcher die Aufstellung eines Behandlungsplanes ermöglicht. Es lassen sich fünf Punkte skizzieren

1. Infolge der Versteifungs-Operation sind auch die kostovertebralen Gelenke in Mitleidenschaft gezogen, so daß die Rippenbewegungen eingeschränkt sind. Der gesamte Thorax wirkt steif und ist es auch. Deshalb ist es äußerst wichtig, die eingeschränkte Hebe- und Senkbewegung der Rippen zu vergrößern. Dabei muß die Atembewegung natürlich gezielt eingesetzt werden.
Bei einer gewöhnlichen Atembewegung - ohne Augenmerk auf die Korrektur und die Zwerchfellbewegung - werden die ohnehin schon besser belüfteten Lungenareale des skoliotischen Rumpfes gefüllt. Die Konkavitäten (verengte Rumpfstellen) bleiben inaktiv. Dies muß dem Patienten zum Bewußtsein gebracht werden, damit er lernen kann, die Atembewegung in die konkaven Rumpfabschnitte zu lenken. Das steigert die Vitalkapazität, die Sauerstoffaufnahme und das Wohlbefinden des Patienten. Er braucht dazu Atemreize und verbale Korrekturen vom Therapeuten.
Die Einatmungsphase wird immer zur Korrektur benutzt, während die Ausatmungsphase zum Stabilisieren der erreichten Korrektur gebraucht wird.

2. Die ober- und unterhalb der Fusionsstrecke vorhandenen hypermobilen Wirbelsäulenabschnitte müssen stabilisiert werden, um ein Fortschreiten der Verformung und vor allem Schmerzen zu verhindern. Oft denkt der Patient, er brauche nun überhaupt nichts mehr für sich zu tun, denn der Operateur habe ja für ihn gearbeitet. Dies ist aber ein Irrtum. Der Patient darf sich fortan nicht mehr in sein gewohntes Kümmungsmuster „hängen“, weil die noch mobilen WS-Abschnitte nachgeben und der einstmals senkrecht stehende Stab sich seitwärts neigt (**Abb. 1**).

Abb. 1
17-jähriger. Patient,
linkskonvexe Thorakalskoliose.
Operative Harrington-Versteifung
von der oberen BWS bis L1.
Das linke Bild zeigt eine unbedachte
bequeme Haltung. Sie bringt den
Oberkörper mitsamt dem Harrington-
Stab in eine Linksschräglage.
Das Becken weicht nach rechts aus
und dreht sich rechts nach hinten.
Diese Verschraubung erzeugt die
Verengung der rechten Konkavseite.
Das rechte Bild zeigt die bewußte
Auflösung der Fehlhaltung.
Der Harrington-Stab steht jetzt
senkrecht.

3. Die postoperativ oftmals bestehenden statischen Imbalancen sollen auf funktionellem Wege verringert werden. Deshalb hat auch der wirbelsäulenversteifte Patient auf seine Haltung zu achten und die noch beweglichen Skelett-Teile in zweckmäßiger Funktion zu halten.
Die Sitz- und Stehgewohnheiten müssen überprüft werden. Wenn man bedenkt, wie oft und wie lange der Mensch am Tag sitzt, wird klar, daß ein schlechtes Sitzen nicht ohne negative Folgen bleiben kann. Oft braucht der Patient bei Tisch eine Unterarmstütze für die zusammengesunkene Konkavseite, auch bei Schul- und Berufsaufgaben und beim Fernsehen.

4. Die muskuläre Imbalance soll durch Kräftigung der schwachen, inaktiven Muskulatur vermindert werden.

5. Die Korrekturbewegungen sollen automatisiert und in die täglichen Bewegungsabläufe integriert werden.
Auch müssen Kontraindikationen zu bestimmten Maßnahmen bestimmt und berücksichtigt werden. Hierzu kann einzig und allein der hauptverantwortliche Operateur Auskunft geben. Um Dislokationen der Implantate zu verhindern, müssen passive Traktionen manuell oder maschinell unterbleiben. Aus den gleichen Gründen sind Stauchungen der Wirbelsäule möglichst zu vermeiden, zumindest aber generell innerhalb des ersten postoperativen Jahres zu unterlassen.

Grundprinzipien der krankengymnastischen Skoliosebehandlung

Bei der krankengymnastischen Skoliosebehandlung ist zu berücksichtigen, daß es sich um eine dreidimensionale Verformung der Wirbelsäule handelt. Nach Schroth wird der Rumpf in drei übereinander stehende „Blöcke“ eingeteilt, welche beim Skoliosepatienten nicht nur seitlich gegeneinander verschoben sondern auch gegeneinander verdreht sind (**Abb. 2**).
Die skoliotische Deformität muß nach klinischen Gesichtspunkten von kaudal nach kranial soweit korrigiert werden, wie es die strukturellen Veränderungen zulassen. Es handelt sich also bei der krankengymnastischen Behandlung vor allem um eine posturale Krümmungskorrektur. Dies bedeutet, sämtliche Wirbelsäulenabschnitte werden von kaudal nach kranial im Rahmen der verbliebenen Möglichkeiten zur Haltungsveränderung weitgehend korrigiert.
Hierbei werden sämtliche Krümmungsmuster berücksichtigt. Wir unterscheiden grob die funktionell dreibogige Skoliose (**Abb. 2**) und die funktionell vierbogige Skoliose (**Abb. 3**) mit einer lumbosakralen Gegenkrümmung.
Wir sprechen in diesem Falle von der sogenannten vierbogigen Skoliose, weil der Lenden-Beckenkorb in sich verschoben und verwrungen ist und die Wirbelsäule einen zusätzlichen Bogen bildet.

Die Beckenkorrekturen

Zur Korrektur der Lenden-Becken-Hüft-Region werden die folgenden Beckenkorrekturen entgegen den skoliotischen Beckenfehlstellungen durchgeführt:

1. Das Becken wird nach hinten geführt. Dadurch verlagert sich der Oberkörper nach vorn. Das führt zu einer Aktivierung der Haltung.

Abb. 2
Gedankliche Einteilung des Rumpfes bei einer dreibogigen thorakalen Rechtsskoliose in drei übereinander stehende „Blöcke“, die sich gegengleich nach lateral verschieben und verdrehen.
Die nach lateral stehenden Abschnitte drehen sich gleichzeitig nach dorsal. Das Körpergewicht ruht auf dem rechten Bein.

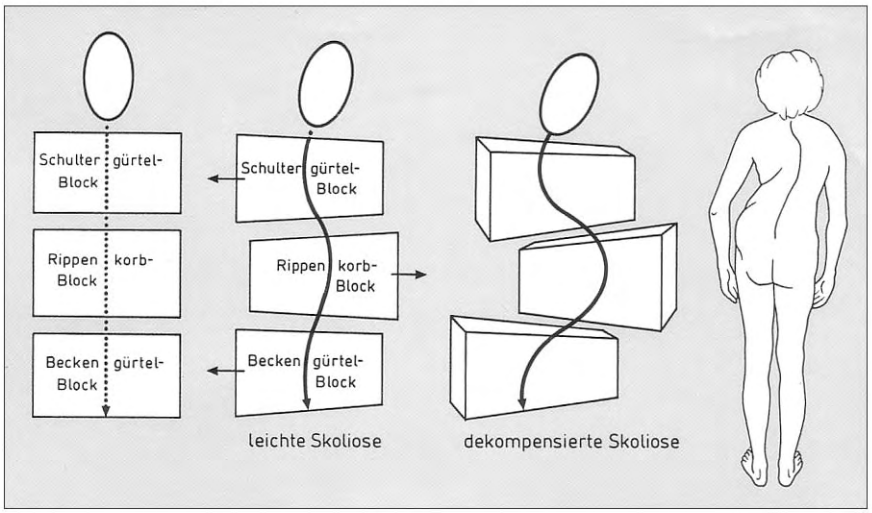

Abb. 3
Gedankliche Einteilung des Rumpfes bei einer „vierbogigen“ thorakalen Rechtsskoliose mit einer lumbosakralen Gegenkrümmung.
Der Beckengürtelblock teilt sich noch einmal in einen LWS- und einen Beckenabschnitt.
Die nach lateral stehenden Abschnitte drehen sich gleichzeitig nach dorsal. Das Körpergewicht ruht auf dem linken Bein.

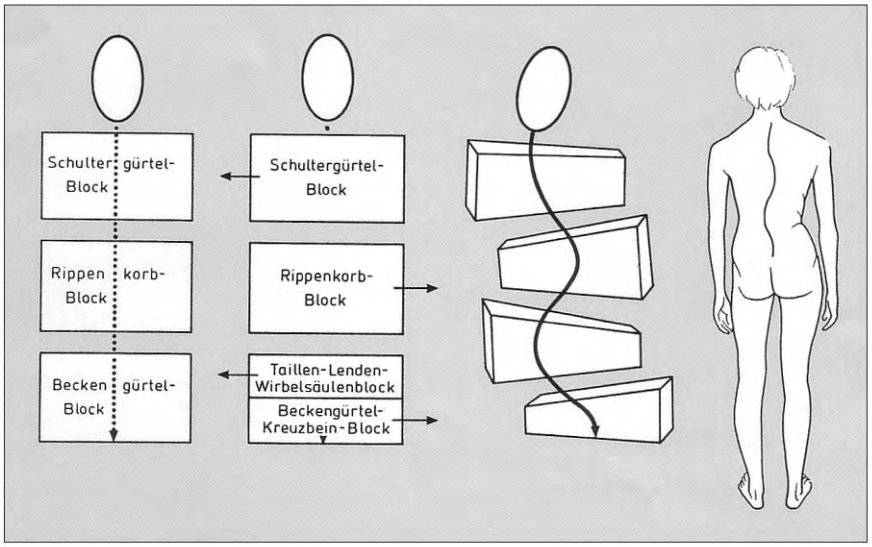

2. Das Anheben des vorderen Beckenrandes (= der Spinen) führt zu einer leichten Facettenöffnung im Lumbalbereich als Voraussetzung für die weiteren Korrekturen. Im Falle einer vierbogigen Skoliose besteht oft ein übergroßer Lendenwulst. Dann ist diese Beckenkorrektur wegzulassen.

3. Bei der funktionell dreibogigen Skoliose wird das auf der thorakalen Konvexseite meist prominente Becken nach innen korrigiert. Daraufhin erfolgt dann einfach die fortlaufende Korrekturbewegung des Oberkörpers durch Seitneigung (nicht Beugung!) des Rumpfes zur thorakalen Konkavseite. Diese muß dabei weitgestellt werden. Handelt es sich um eine prominente Hüfte an der Rippenbuckelseite wie bei der funktionell vierbogigen Skoliose, muß zunächst der Lendenwulst gegen den Beckenabschnitt entdreht werden. Die in diesem Falle fast immer bestehende Beckenverwringung wird u.a. durch Außenrotation des konkavseitigen Beines kontrolliert und korrigiert. Wenn die Fusionsstrecke bis zum Kreuzbein reicht, sind diese Korrekturen natürlich nicht möglich. Eine WS-Operation kann diese Gegebenheiten natürlich nicht berücksichtigen, weil bei der Operation nur ein Wirbelsäulen-Abschnitt - mehr oder weniger lang - versteift wird. Das Becken bleibt in den meisten Fällen frei. Achtet der Patient nicht auf sein Becken und läßt er den Ober-

körper seitwärts gleiten, neigt sich die gesamte versteifte Strecke mit zur Seite. Am kaudalen Fusionsende entstehen Beschwerden. Da der Kopf jedoch wieder in die Mitte strebt, vergrößert sich nicht selten dann die Krümmung im oberen BWS- und HWS-Abschnitt. Deshalb ist auch diese aktive Korrektur wichtig.

4. Als vierte Beckenkorrektur wird das Becken in der Transversalebene entdreht. Zu achten ist darauf, daß die höher gelegenen Rumpfabschnitte keine Ausweichbewegungen machen.

5. Als fünfte Beckenkorrektur erfolgt im Stand ein isometrischer Druck des Fußes an der Rippenbuckelseite gegen den Boden als zusätzliche Beckenkorekturspannung.
Die genannten Korrekturen sind ohne weiteres auch von WS-versteiften Patienten durchzuführen.

Posturale Korrekturen von Brustkorb und Halswirbelsäule in Verbindung mit der Atmung

Sind die unteren Extremitäten und die Beckenstellung korrigiert, so kann der Beckenblock als Punctum fixum für die kranial durchzuführenden Korrekturen dienen. Die Korrekturatmung kann jedoch nur effektiv sein, wenn Raum für die Atemexkursionen geschaffen wurde. Bei einem zusammengesunkenen Rumpf kann die Atembewegung nicht in der Korrektur erfolgen. Deshalb erfolgt zunächst ein aktives Strecken des Rumpfes im Sinne einer Autoelongation - nicht zu verwechseln mit einer Hyperextension in der Brustwirbelsäule. Diese aktive Streckbewegung des Rumpfes ist auch mit einer operierten Wirbelsäule möglich.
Nach der aktiven Elongationsphase wird die Atembewegung in die Rumpfkonkavitäten geleitet. Dies geschieht unter der Vorstellung der einseitigen Atmung. Dabei helfen taktile Reize, welche zunächst vom Therapeuten, später auch durch den Patienten selbst zu geben sind.
Bei ausgeprägten Deformierungen mit deutlich eingesunkener Konkavseite werden zunächst externe Hilfsmittel zur Haltungsschulung genutzt. Zum Beispiel wird der konkavseitige Arm auf eine seitlich stehende Stuhllehne gestützt, wodurch die Konkavseite geweitet werden kann. Entsprechende Ausgangsstellungen können beim Fernsehen oder bei den Mahlzeiten beibehalten werden.
Bei funktionell dreibogiger Skoliose kann die Hüfte der Rippenbuckelseite über den Sitz hinweg nach außen, nach hinten und nach unten streben, wobei sich die Konkavität unterhalb des Rippenbuckels zusätzlich weitet. Es entsteht ein „schräger Zug" durch den gesamten Oberkörper als Korrekturrichtung für den seitlich weggesunkenen Rippenbuckel (**Abb 3**).
Für Patienten mit lumbosakraler Gegenkrümmung wenden wir diese Übung nicht an, denn hierbei besteht ohnehin die Tendenz, daß die Hüfte unterhalb des Rippenbuckels nach außen tritt. Diese Patienten belasten beide Tuber gleichmäßig.
Der Kopf zieht bei der posturalen Korrektur in Verlängerung des thorakalen WS-Bogens. Bei Verdrehung der Halswirbelsäule bzw. des zervikothorakalen Überganges wird das Kinn zusätzlich leicht zur Rippenbuckelseite gedreht. Zweck: Entdrehung des kranialen WS-Bogens.
Die genannten Korrekturen sind ohne weiteres auch von wirbelsäulenversteiften Patienten durchzuführen. Während der Ausatmungsphase erfolgt die isometrische Stabilisierung auch unter Zuhilfenahme kleiner, intermittierender Bewegungen des Rumpfes in sagittaler Ebene zur reflektorischen Aktivierung der posturalen Rumpfmuskulatur.
Jede Übung erfolgt mit der gezielten Atmung (= Dreh-Winkel-Atmung), die in die entsprechenden Konkavitäten gelenkt wird. Die isometrische Spannung der in Korrektur befindlichen Rumpfmuskulatur erfolgt – wie erwähnt – prinzipiell während der Ausatmung.

Übungsbeispiele

Um Dislokationen der Implantate zu vermeiden wird bei Patienten mit einer Spondylodese auf Übungen im freien Hang an der Sprossenwand verzichtet.
Sprossenwandübungen sind zur Stabilisierung des gesamten Körpers wichtig (**Abb. 4 – 8**).
Dasselbe gilt für Übungen mit Hilfe von Stuhl und Hocker (**Abb. 9 – 13**).

In unserer Klinik sind zahlreiche Spiegel an der Decke befestigt. Daheim kann der Patient einen Leichtspiegel (Folienspiegel) über zwei Stuhllehnen legen. Er legt sich in Rückenlage zwischen die Stühle darunter. Er soll sich bei den Übungen kontrollieren können. Das ist für die isometrische Arbeitsart besonders wichtig, denn es dürfen keine nichtgewollten Muskeln arbeiten. Das ist eben im Spiegel erkennbar. Wenn wie beschrieben verfahren wird, kann dem Implantat nichts geschehen. Wir haben noch nie Gegenteiliges erlebt.
Alle beschriebenen Übungen sind auch in einem Korsett möglich. Sie dienen auch bei Bandscheibengeschädigten zum Stabilisieren.

Abb. 14 a zeigt eine wirbelsäulenversteifte Patientin mit einer gewissen statischen Dekompensation. Der Leib steht weiter vorn als die Brust. Durch die mehrfach gebrochene Körperachse erscheinen eine vermehrte Lendenlordose sowie ein Rippenbuckelüberhang nach hinten, der durch die Kopfhaltung nach vorn noch größer erscheint.
Abb. 14 b zeigt, daß auch bei wirbelsäulenversteiften Patienten eine Haltungskorrektur zu erzielen ist. Die Patientin hat sich durch die ersten beiden Beckenkorrekturen auch im darüber befindlichen Rumpfabschnitt aufgerichtet, wodurch selbst der Rippenbuckel kleiner wirkt.
Mit diesen Übungsvorschlägen soll den Therapeuten Mut gemacht werden, sich auch an wirbelsäulenversteifte Patienten heranzuwagen, jedoch immer nur im Rahmen des noch Möglichen.
Mit Gewalt ist nichts zu erreichen, nur mit Übung in die Korrekturrichtung und mit Stabilisation des Erreichten durch isometrische Muskelmantelspannung.

Literatur: Ch. Lehnert-Schroth, Dreidimensionale Skoliosebehandlung, 6. erw. Auflage 2000, Urban und Fischer Elsevier, München,

Abb. 4
Schneidersitz vor der Sprossenwand. Beim Zug mit den Armen an der Sprosse nähert sich der Oberkörper der Sprossenwand. Körpergewicht bei der dreibogigen Skoliose links, bei der vierbogigen Skoliose auf beiden Gesäßhälften. Nach der Dreh-Winkel-Atmung wird die Sprosse während der Ausatmung "heruntergezogen".

Abb. 5

Linkes Bild:
Beide Fäuste drücken nach der Dreh-Winkel-Atmung zwecks Kräftigung der seitlichen Längsmuskulatur in der Ausatmungsphase gegen den Boden.

Rechtes Bild:
Dasselbe mit zwei Stäben und Druck des Kopfes hinten gegen die Wand.

Abb. 6
Stand vor der Sprossenwand.
Hoch und breit anfassen. Erst die Beckenkorrekturen. Der Oberkörper hebt sich unter Dreh-Winkel-Atmung und Autoelongation aus dem Beckentrichter heraus. Die eingesunkenen Rumpfabschnitte werden nach hinten geweitet. Beim Ausatmen Muskelmantel-spannung in Korrektur. Bauchmuskeln ebenfalls verkürzend spannen.

Abb. 7
„Andreaskreuz" (nur für die dreibogige Skoliose !).
Stand, Konkavseite zur Sprossenwand.
Ziemlich hoch anfassen.
Beide Füße bleiben am Boden.
Der rechte Fuß wandert vorsichtig nach außen.
Konkavseite unter Dreh-Winkel-Atmung weiten.
Nach der Einatmungskorrektur erfolgt die isometrische Muskelmantelspannung zum Erhalten des Erreichten.

Abb. 8 (rechts)
Kniestand vor der Sprossenwand.
Dreh-Winkel-Atmung.
In der Ausatmungsphase isometrische Spannung mit Gedankenwiderstand (Becken gegen Kopf und Arme).

Abb. 9
Aufrechter Sitz auf Stuhl.
Beide Ellenbogen streben weit nach oben, dadurch Streckung der eingefallenen Abschnitte.
Neigung des Oberkörpers zur thorakalen Konkavseite (ohne Verengung dieser Rippengegend.) In leichter Vorneigung des Oberkörpers arbeiten die lumbalen Erektoren rechtsseitig und begünstigen das Zusammenziehen des Rippenbuckels.

Abb. 10
Isometrische Armarbeit am Stuhl. Reitsitz, Lehne vorn. Weit hinten sitzen. Lehne breit anfassen.
Dreh-Winkel-Atmung. In der Ausatmungsphase die Lehne „auseinanderziehen“ (linkes Bild bei Neigung zu kyphosiertem Rücken) bzw. die Lehne bei Flachrückenneigung „zusammendrücken“ (rechtes Bild).

Abb. 11

Linkes Bild:
Brustmuskeldehnung an der Rippenbuckelseite. Der Arm wird hinter der Lehne fixiert, die Schulterkuppe wird nach hinten gekippt. Dagegen strebt die enge Brustseite nach vorn-aufwärts.

Rechtes Bild:
Dieselbe Übung am Schrank oder an der Sprossenwand. Die konkave Seite dabei weit stützen, damit eine Derotation des Rumpfes wirksam werden kann. Es wird gedreht: Becken rechts nach hinten, Brustkorb rechts nach vorn, Schultergürtel rechts nach hinten. Alles bei „Raffung" der prominenten Hüfte.

Abb. 12
Isometrische Armarbeit.
Rückenlage auf Korrekturpolstern.
Die Hände erfassen eine oberhalb des Kopfes stehende Fußbank.

Zwecks Kräftigung der Arm- und Rumpfmuskulatur drückt der Patient
a) die Fußbank zusammen = bei Flachrücken, oder
b) er zieht sie auseinander = bei Rundrückenneigung oder
c) er drückt sie gegen den Boden zum Abflachen des oberen Rippenbuckels oder
d) er hebt sie etwas an zwecks Brustmuskel- und Bauchmuskelkräftigung.

Diese Kraftleistung erfolgt prinzipiell nach der Dreh-Winkel-Einatmungs-Korrektur. Nie pressen!

Abb. 13
Isometrische Beinarbeit.
Rückenlage auf Korrekturpolstern.
Ein Hocker steht am Fußende. Beine angewinkelt.
Nach der Einatmungskorrektur wird der Hocker
a) mit Bauchmuskelraffung zusammengedrückt oder
b) von innen nach außen gedrückt, die Lende bleibt dabei weitgehend am Boden, oder
c) Füße auf den Hocker legen und ihn niederdrücken oder
d) Füße unter den Hocker, diesen anheben.

Abb. 14 a + b
Erklärung im Text.