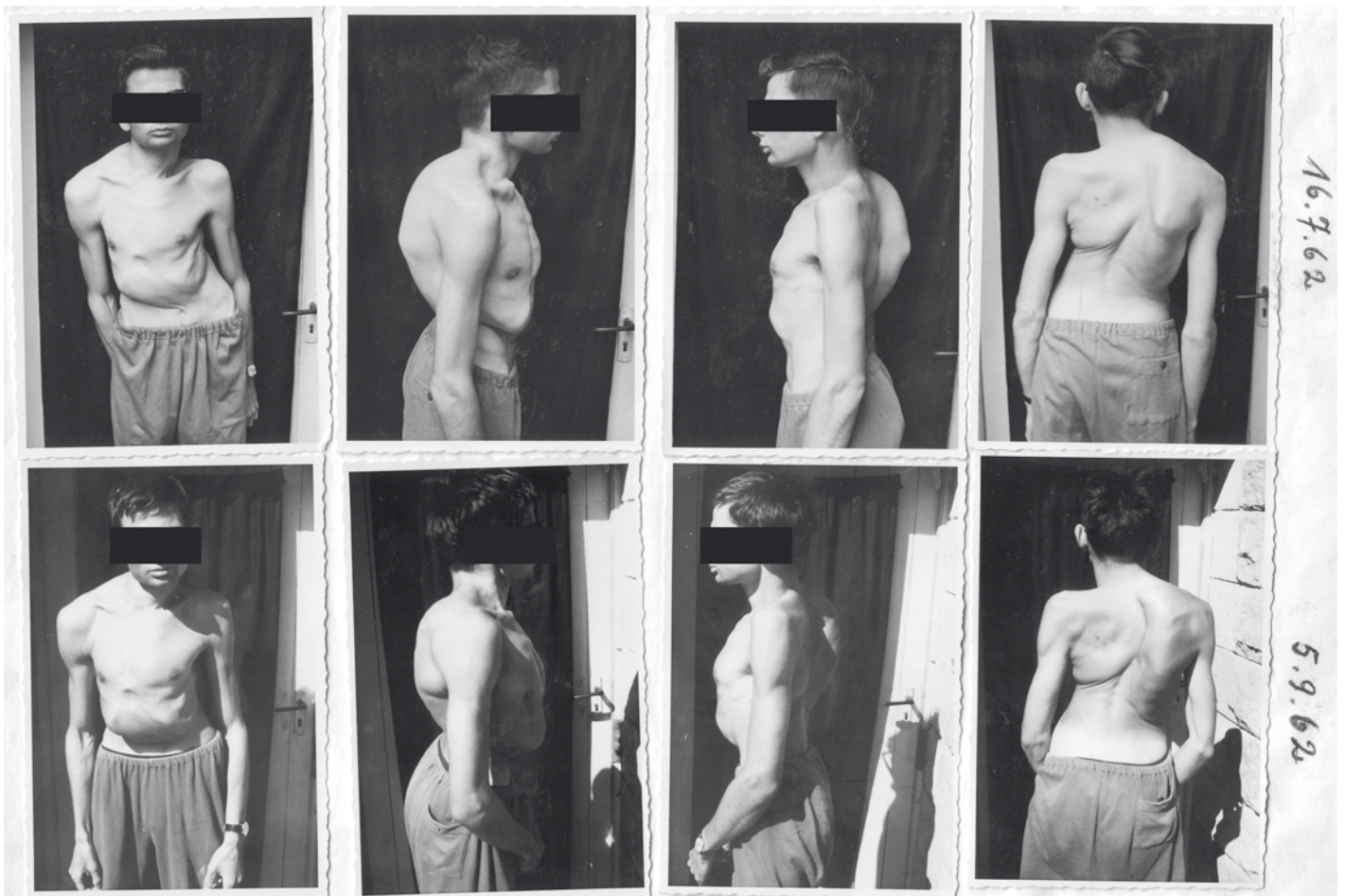

## Jakob - Kinderlähmungsfolgen


Obere Reihe:

18-jähriger Patient zu Beginn der Schroth-Behandlung. Er steht auf dem rechten Bein. Dadurch hängt sein Oberkörper nach rechts ab. Die linke Seite kann nicht beatmet werden. Völlig aus dem Gleichgewicht geratener Körper. Haltungsverfall. Depressive Gemütsverfassung.



Zweite Reihe:

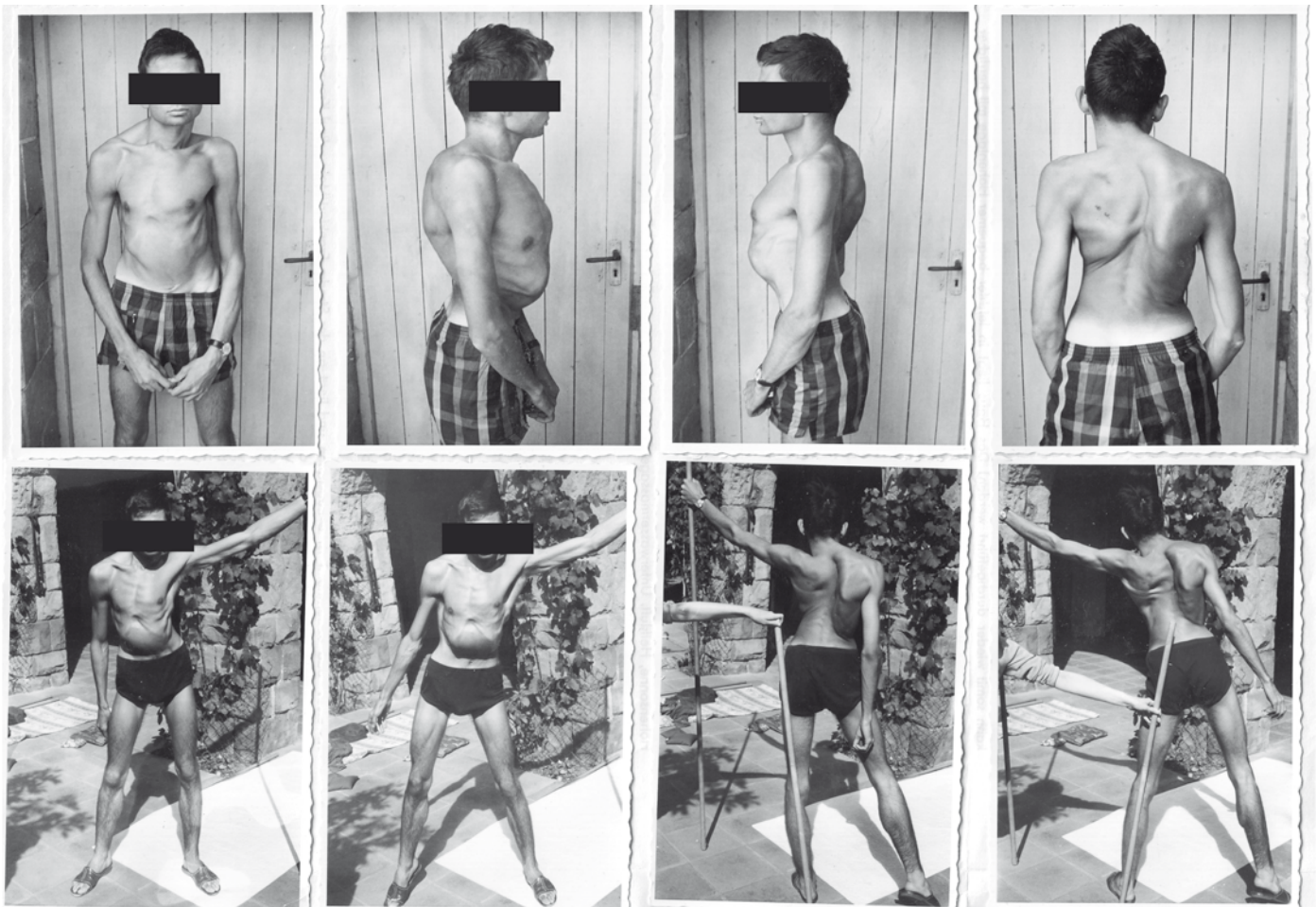
Nach zweimonatiger Schroth-Behandlung war es nur wenig besser geworden. Es mangelt immer noch am nötigen Körpergefühl. Jedoch Beginn der Aufrichtung.



### Dritte Reihe:

Am Ende seiner dreimonatigen Schroth-Behandlung senkrechtere Körperhaltung. Rippenbuckelabflachung. Positive Lebenseinstellung. Längenzunahme um drei cm. Erst nachdem er sich entschlossen hatte, auch wirklich das zu tun, was nötig ist, nämlich in seinem Falle das Körpergewicht auf das linke Bein zu verlagern und die linke Hüfte nach innen zu raffen, fand er seine Senkrechte.


Der Patient muß sich seine falsche Bein- und Hüftbelastung abgewöhnen und dafür die richtige Körperbelastung angewöhnen. Alles wird leicht, wenn er sich im Spiegel sieht, wie gut er ausschauen kann, wenn die Schroth'schen Gesetze befolgt werden.



### Vierte Reihe:

Bewußtmachung seiner Körperfehlform anhand von Spiegel und Stöcken. Anstreben einer Überkorrektur, s. Bild 2 und 4.

Nachdem der Patient zwei Wochen bei uns war, berichtete er, er habe müssen die Übung „Muskelzylinder“ nach der entgegengesetzten Seite ausführen. Auch habe er den Kopf immer nach der rechten Seite neigen bzw. drücken müssen. Damals sei ihm das logisch erschienen,



doch heute wisse er, daß das falsch war.

Er habe auch mit einem Drei-kg-Medizinball mit erhobenen Armen Beugeübungen nach der rechten Seite und Rumpfkreisen ausführen müssen. Dadurch sackte der schwache Körper immer mehr in sich zusammen.

Der Patient war anfangs äußerst mißtrauisch, auch die Mutter: „Hier ist überhaupt keine Reklame ausgehängt. Bei Dr. Püschel hingegen hingen an den Wänden des Korridors lauter alte Prothesen und Stützapparate.

Er trat sehr selbstbewußt auf, rauschte immer im weißen Kittel durch die Gegend und schwang die Arme, wenn wir von ihm eine Bescheinigung haben wollten: 'Ja, sagen Sie das doch Fräulein Apfelbeck! Außerdem muß ich noch mit meinem Kollegen Prof. XY darüber sprechen. Aber der kommt erst dann und dann aus Wien!' Auch hieß es immer: ‚Mein Kollege Dr. sowieso.‘ Jeder glaubte, Dr. Püschel sei Arzt“. Er war aber Dr. rer.pol.

Als der Patient nach drei Monaten von seinem Vater abgeholt wurde, waren wir zugegen: Er trat ein, sah seinen Sohn, sperrte den Mund auf und war perplex, denn Jakob war drei cm „gewachsen“. Diese drei cm fanden sich überall wieder: Die linke Hüfte war drei cm nach innen gegangen, die rechte Hüfte stand dann am rechten Ort. Der nach rechts überhängende seitliche Rippenbuckel war „hereingeordnet“. Der hintere Rippenbuckel hatte sich bedeutend abgeflacht. Die gestauchte Vorderseite hatte sich gestreckt.